



MD 958 Z 2016.05.31

REPUBLICA MOLDOVA



(19) Agenția de Stat
pentru Proprietatea Intelectuală

(11) 958 (13) Z
(51) Int.Cl: A61B 17/24 (2006.01)

(12) BREVET DE INVENȚIE
DE SCURTĂ DURATĂ

(21) Nr. depozit: s 2015 0014 (22) Data depozit: 2015.02.06	(45) Data publicării hotărârii de acordare a brevetului: 2015.10.31, BOPI nr. 10/2015
(71) Solicitanți: DORUC Andrei, MD; ȚĂBĂRNĂ Gheorghe, MD; CLIPCA Andrian, MD; DORUC Serghei, MD; ȚĂBĂRNĂ Andrei, MD	
(72) Inventatori: DORUC Andrei, MD; ȚĂBĂRNĂ Gheorghe, MD; CLIPCA Andrian, MD; DORUC Serghei, MD; ȚĂBĂRNĂ Andrei, MD	
(73) Titulari: DORUC Andrei, MD; ȚĂBĂRNĂ Gheorghe, MD; CLIPCA Andrian, MD; DORUC Serghei, MD; ȚĂBĂRNĂ Andrei, MD	

(54) Metodă de tratament al cancerului limbii cu suplinirea defectului cu lambou nazogenian

(57) Rezumat:

1

Invenția se referă la medicină, în special la oncologie și poate fi utilizată pentru tratamentul cancerului limbii cu suplinirea defectului cu lambou nazogenian.

Metoda constă în aceea că din partea corespunzătoare a gâtului se efectuează incizii în regiunea stațiilor ganglionare ale nivelelor I, II și III cu înlăturarea lor, se efectuează rezecția în limite oncologice a tumorii limbii sau a planșeului bucal, se prepară lamboul nazogenian, care începe cu o incizie paralelă cu marginea bazilară a mandibulei și cu 1...1,5 cm mai sus de ea, incizia se efectuează în sus pe obraz formând un lambou cu mărimea corespunzătoare mărimii defectului. Incizia în profunzime se efectuează până la țesutul subcutanat, prin care trec vasele faciale, marginile inciziei paralele cu mandibula se separă de țesutul subcutanat pe o distanță de 1 cm, păstrând integritatea vaselor la acest nivel cu obținerea unui lambou ce cuprinde

2

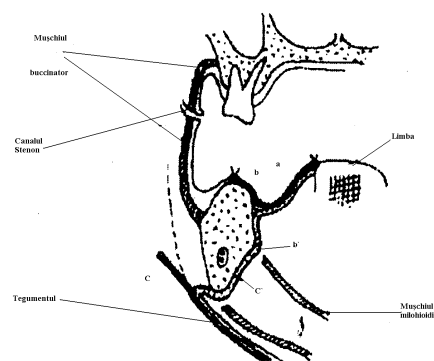
segmentul *a* ce conține toate straturile, segmentele tegumentare *b* și *c* și segmentul subcutanat *b^l-c^l*. Apoi lamboul se indoiește cu suprafața cutanată spre plagă, iar capătul lui se introduce printr-o breșă formată sub linia oblică externă în apropierea și în jurul marginii bazilare a mandibulei. Se apropie de mandibulă spre cavitatea bucală printr-o breșă formată prin dezinserția mușchiului milohioidian după evidarea lojei submandibulare. După amplasarea lamboului acesta se suturează în două straturi, și anume segmentul *c* rămâne extraoral în regiunea geniană inferioară. Segmentul *b^l-c^l* cu pediculele vasculare se dispune în jurul marginii bazilare și al feței interne a mandibulei, segmentul *b* se amplasează deasupra crestei milohioidiene spre marginea plăgii de pe creasta alveolară sau din vestibul, înlocuind mucoasa fixă a crestei alveolare, care a fost înlăturată cu tumoarea în bloc și totodată

MD 958 Z 2016.05.31

se restabilește șanțul paralingual sau vestibular, iar segmentul *a* se amplasează de-a lungul axului longitudinal al limbii. După aceasta plaga se suturează pe straturi, iar segmentul *c* se secționează în formă triunghiulară și se suturează în formă de *Y* în regiunea geniană.

Revendicări: 1

Figuri: 3



(54) Method for treating tongue cancer with defect replacement by nasobuccal flap

(57) Abstract:

1

The invention relates to medicine, particularly to oncology and can be used to treat tongue cancer with defect replacement by nasobuccal flap.

The method consists in the fact that on the corresponding part of the neck are performed incisions in the region of lymph node clusters of the I-st, II-nd and III-rd levels with their removal, is performed the resection in oncologic limits of the tongue or oral cavity floor tumor, is prepared the nasobuccal flap, which begins with an incision parallel to the basilar edge of mandible and 1...1.5 cm above it, the incision is performed upwards on the cheek forming a flap of a size corresponding to the size of the defect. The depth-incision is performed up to the subcutaneous tissue, through which the facial vessels pass, the incision edges parallel to mandible are separated from the subcutaneous tissue at a distance of 1 cm, while maintaining the integrity of the vessels at the given level to obtain a flap covering the segment *a* containing all the layers, the kin segments *b* and *c* and the subcutaneous segment *b'-c'*. Then the flap is folded with the cutaneous surface towards the wound, and its end is

2

introduced through a hole made under the external oblique line near and around the basilar edge of mandible. It is brought to the mandible towards the oral cavity through a hole, made by disinsertion of mylohyoid muscle after scraping the submandibular bed. After placing the flap it is sutured in two layers, namely segment *c* remains on the outside in the inferior buccal region. Segment *b'-c'* with the vascular pedicles is placed around the basilar edge and the inner surface of mandible, segment *b* is placed above the mylohyoid process towards the edge of the wound of the alveolar process or from the vestibule, replacing the fixed mucosa of the alveolar process, which was removed in a bloc with the tumor and at the same time is restored the paralingual or vestibular sulcus, and segment *a* is placed along the longitudinal axis of the tongue. Thereafter, the wound is sutured in layers, and segment *c* is dissected in the form of a triangle and sutured in the form of *Y* in the buccal region.

Claims: 1

Fig.: 3

(54) Метод лечения рака языка с замещением дефекта носощечным лоскутом

(57) Реферат:

1

Изобретение относится к медицине, в частности к онкологии и может быть использовано для лечения рака языка с замещением дефекта носощечным лоскутом.

Метод состоит в том, что с соответствующей стороны шеи выполняют разрезы в области скоплений лимфатических узлов I-го, II-го и III-го уровней с их удалением, выполняют резекцию опухоли языка или дна полости рта в онкологических пределах, препарируют носощечный лоскут, который начинается с разреза параллельно краю основания нижней челюсти и на 1...1,5 см выше него, разрез выполняют вверх по щеке формируя лоскут размером в соответствии с размером дефекта. Разрез в глубину выполняют до подкожной клетчатки, через которую проходят лицевые сосуды, края разреза параллельные нижней челюсти сепарируют от подкожной клетчатки на расстоянии 1 см, сохраняя целостность сосудов на данном уровне с получением лоскута включающего сегмент *a*, содержащий все слои, кожные сегменты *b* и *c* и сегмент подкожной клетчатки *b¹-c¹*. Затем лоскут сгибают кожной поверхностью в сторону раны, а его конец вводят через отверстие, выполненное под

2

наружной косой линией близко и вокруг края основания нижней челюсти. Подводят к нижней челюсти в сторону ротовой полости через отверстие, выполненное путем дезинсерции челюстно-подъязычной мышцы после соскабливания подчелюстной ложи. После размещения лоскута его двухслойно ушивают, а именно сегмент *c* остается снаружи в нижней щечной области. Сегмент *b¹-c¹* с сосудистыми ножками размещают вокруг края основания и внутренней поверхности нижней челюсти, сегмент *b* располагают над челюстно-подъязычным отростком в сторону края раны альвеолярного отростка или из преддверия, замещая фиксированную слизистую оболочку альвеолярного отростка, которая была удалена в блоке с опухолью и также восстанавливают окоязычную борозду или борозду преддверия, а сегмент *a* размещают вдоль продольной оси языка. После этого рану ушивают послойно, а сегмент *c* рассекают в виде треугольника и ушивают в виде *У* в щечной области.

П. формулы: 1

Фиг.: 3

Descriere:

Invenția se referă la medicină, în special la oncologie și poate fi utilizată pentru tratamentul cancerului limbii cu suplinirea defectului cu lambou nazogenian.

5 Este cunoscută metoda de tratament al cancerului limbii, care include înlăturarea porțiunii de limbă afectată până la nivelul osului hioid în bloc cu conținutul triunghiului submandibular al gâtului. Se efectuează incizia prin metoda cunoscută a tegumentelor obrazului și buzei inferioare cu separarea lamboului ce conține tegumente și mucoasă ce asigură un abord combinat. Apoi se înlătură conținutul triunghiului submandibular al
10 gâtului. În cazul prezenței metastazelor se efectuează o etapă radicală pe gât pentru înlăturarea lor până la piciorușul osului hioid. Intervenția se prelungește în cavitatea bucală. Se efectuează incizia limbii cu rădăcina ei pe linia mediană până la epiglotă cu înlăturarea la acest nivel. Se efectuează rezecția mandibulei în cazul implicării în proces sau afectării planșeului oral. Apoi intervenția se prelungește în regiunea
15 submandibulară. După ligaturarea preliminară a arterei carotide externe se secționează mușchii limbii și planșeului bucal. În acest mod se înlătură în bloc țesuturile menționate cu tumoarea și cu conținutul triunghiului submandibular și țesutul celular al părții corespunzătoare a gâtului. Defectul este apoi suplinit cu un lambou dermal sau cu un lambou ce include tegumente și mușchi care au fost preparate de pe gât [1].

20 Este cunoscută metoda de tratament al cancerului limbii care include efectuarea inciziei tegumentelor în regiunea submandibulară de la linia mediană și până la marginea internă a mușchiului sternocleidomastoidian, la o distanță de 1,5...2,0 cm de la marginea inferioară a mandibulei, incizia fasciei superficiale, mușchiului subcutanat, mobilizarea arterei faciale și venei la nivelul marginii inferioare a mandibulei,
25 modelarea unui lambou musculo-dermal sau musculo-mucos, care se prepară din obraz după dimensiunile defectului planificat. Lamboul se deplasează spre exterior, teaca fascială se delimitează de mandibulă, în ea și în triunghiul carotid se determină ganglionii, care se delimitează de la loja plăgii, dar cu păstrarea legăturii în bloc cu partea de limbă afectată. Se excizează mușchii planșeului bucal și limbii de la osul hioid și mandibulă de partea afectată. Din partea cavității bucale se efectuează inciziile, partea
30 din limbă pentru înlăturare se exteriorizează în plaga din regiunea gâtului, se determină hotarele tumorii în întregime și se înlătură blocul complet. În defectul format în cavitatea bucală pe sub marginea inferioară a mandibulei se deplasează lamboul format pe picioruș, care se suturează de partea restantă a limbii și mucoasa planșeului bucal.
35 Tegumentele se suturează pe straturi [2].

Dezavantajele metodelor cunoscute constau în aceea că sunt traumatizante, nu oferă posibilitate de manevrare cu lamboul și durata de vindecare este îndelungată.

Problema pe care o rezolvă invenția constă în elaborarea unei metode de tratament și
40 plastie a organului afectat, care ar fi mai puțin traumatizantă, ar oferi o posibilitate de manevrare mai eficientă cu lamboul format, care după regenerarea lui ar da o libertate mai mare de mișcare a limbii și o alterare mai mică a vorbirii, precum și micșorarea perioadei de vindecare.

Metoda conform invenției constă în aceea că din partea corespunzătoare a gâtului se efectuează incizii în regiunea stațiilor ganglionare ale nivelelor I, II și III cu înlăturarea
45 lor, se efectuează rezecția în limitele oncologice a tumorii limbii sau a planșeului bucal, se prepară un lambou nazogenian, care începe cu o incizie paralelă cu marginea bazilară a mandibulei și cu 1...1,5 cm mai sus de ea, incizia se efectuează în sus pe obraz formând un lambou cu mărimea corespunzătoare mărimii defectului. Incizia în profunzime se efectuează până la țesutul subcutanat, prin care trec vasele faciale,
50 marginile inciziei paralele cu mandibula se separă de țesutul subcutanat pe o distanță de 1 cm, păstrând integritatea vaselor la acest nivel cu obținerea unui lambou ce cuprinde segmentul *a* ce conține toate straturile, segmentele tegumentare *b* și *c* și segmentul subcutanat *b^l-c^l*. Apoi lamboul se îndoaie cu suprafața cutanată spre plagă, iar capătul lui se introduce printr-o breșă formată sub linia oblică externă în apropierea și în jurul marginii bazilare a mandibulei. Se apropie de mandibulă spre cavitatea bucală
55 printr-o breșă formată prin dezinserția mușchiului milohioidian după evidarea lojei submandibulare. După amplasarea lamboului acesta se suturează în două straturi, și anume segmentul *c* rămâne extraoral în regiunea geniană inferioară. Segmentul *b^l-c^l* cu pediculele vasculare se dispune în jurul marginii bazilare și al feței interne a mandibulei,

segmentul b se amplasează deasupra crestei milohioidiene spre marginea plăgii de pe creasta alveolară sau din vestibul, înlocuind mucoasa fixă a crestei alveolare, care a fost înlăturată cu tumoarea în bloc și totodată se restabilește șanțul paralingual sau vestibular, iar segmentul a se amplasează de-a lungul axului longitudinal al limbii. După aceasta plaga se suturează pe straturi, iar segmentul c se secționează în formă triunghiulară și se suturează în formă de Y în regiunea geniană.

Rezultatul invenției constă în elaborarea unei metode mai puțin traumatizante, ce oferă posibilitatea de manevrare mai eficientă cu lamboul format, care după regenerarea lui dă o libertate mai mare de mișcare a limbii și o alterare mai mică a vorbirii.

Avantajele metodei constau în:

- Pediculul lamboului constituit din țesut celuloadipos, prin care trec vasele faciale, permite rotirea lamboului și așezarea lui în poziții diferite în funcție de necesitate. În defecte mici, el poate fi așezat cu axul său lung perpendicular pe axul limbii. În defecte mari, se poate desfășura cu axul lung paralel cu creasta alveolară, de la baza limbii și planșeului bucal spre anterior, dincolo de linia mediană, trecând în zona simetrică.

- La edentații, lamboul poate reconstitui șanțurile paralinguale și vestibulare. La dențații poate fi aplicat prin suturi marginale interdentare la mucoasa vestibulară.

- Intervenția chirurgicală se desfășoară într-o singură etapă operatorie, în care este rezolvată, inclusiv, evidarea ganglionară a nivelelor I, II și III.

- Confortul net superior al libertății de mișcare mai mare a limbii și o alterare mult mai mică a vorbirii.

- Conservarea funcției de ocluzie labială prin conservarea ramului marginal al nervului facial, în condițiile unei diseccții atente.

- Conservarea șanțurilor perimandibulare asigură condițiile necesare restaurării protetice mobile.

- Se scurtează perioada de vindecare cu 5-6 săptămâni.

Invenția se explică cu ajutorul figurilor, care reprezintă:

- fig. 1, prepararea lamboului nazogenian;

- fig. 2, pasajul lamboului nazogenian;

- fig. 3, etalarea lamboului la nivelul defectului postoperator.

Metoda se efectuează în modul următor.

Pacientul sub anestezie generală. Din partea corespunzătoare a gâtului se efectuează incizii în regiunea stațiilor ganglionare ale nivelelor I, II și III cu înlăturarea lor, se efectuează rezecția în limitele oncologice a tumorii limbii sau a planșeului bucal, se prepară lamboul nazogenian (fig. 1), care începe cu o incizie paralelă cu marginea bazilară a mandibulei și cu 1...1,5 cm mai sus de ea, incizia se efectuează în sus pe obraz formând un lambou cu mărimea corespunzătoare mărimii defectului. Incizia în profunzime se efectuează până la țesutul subcutanat, prin care trec vasele faciale, marginile inciziei paralele cu mandibula se separă de țesutul subcutanat pe o distanță de 1 cm, păstrând integritatea vaselor la acest nivel cu obținerea unui lambou ce cuprinde segmentul a , ce conține toate straturile, segmentele tegumentare b și c și segmentul subcutanat $b'-c'$. Apoi lamboul se îndoaie (fig. 2) cu suprafața cutanată spre plagă, iar capătul lui se introduce printr-o breșă formată sub linia oblică externă în apropierea și în jurul marginii bazilare a mandibulei. Se apropie de mandibulă spre cavitatea bucală printr-o breșă formată prin dezinsertia mușchiului milohioidian după evidarea lojei submandibulare. După amplasarea lamboului (fig. 3) acesta se suturează în două straturi, iar segmentul c rămâne extraoral în regiunea geniană inferioară. Segmentul $b'-c'$ cu pediculele vasculare se dispune în jurul marginii bazilare și al feței interne a mandibulei, segmentul b se amplasează deasupra crestei milohioidiene spre marginea plăgii de pe creasta alveolară sau din vestibul, înlocuind mucoasa fixă a crestei alveolare, care a fost înlăturată cu tumoarea în bloc și totodată se restabilește șanțul paralingual sau vestibular, iar segmentul a se amplasează de-a lungul axului longitudinal al limbii. După aceasta plaga se suturează pe straturi, iar segmentul c se secționează în formă triunghiulară și se suturează în formă de Y în regiunea geniană.

În primele 48-72 ore pacientul se alimentează prin sonda nazogastrală, permanent se igienizează cavitatea bucală. Totodată în perioada postoperatorie se efectuează terapia protectoare cu antibiotice.

Metoda a fost aplicată pentru 22 de pacienți cu cancer de limbă sau al planșeului bucal.

Exemplu

- 5 Pacientul C., 64 ani, a fost internat cu diagnosticul de cancer de limbă T₃N_xM₀. Forma histologică de cancer pavimentos cu cornificare. Obiectiv tumoarea de formă infiltrativ ulcerosă pe partea laterală dreaptă în treimea medie a limbii. Ganglionii limfatici regionali nu se palpează. A fost efectuată intervenția chirurgicală cu înlăturarea parțială a limbii din partea dreaptă și plastia defectului cu ajutorul lamboului nazogenian. Perioada postoperatorie fără complicații. La controlul postoperator peste 6
10 luni și peste 12 luni fără recidive.

(56) Referințe bibliografice citate în descriere:

1. SU 1113929 A1 1985.12.23
2. RU 2190975 C2 2002.10.20

(57) Revendicări:

Metodă de tratament al cancerului limbii cu suplinirea defectului cu lambou nazogenian, care constă în aceea că din partea corespunzătoare a gâtului se efectuează incizii în regiunea stațiilor ganglionare ale nivelelor I, II și III cu înlăturarea lor, se efectuează rezecția în limite oncologice a tumorii limbii sau a planșeului bucal, după caz a ambelor pe cale endoorală sau exoorală, se prepară lamboul nazogenian, care începe cu o incizie paralelă cu marginea bazilară a mandibulei și cu 1...1,5 cm mai sus de ea, incizia se efectuează în sus pe obraz formând un lambou cu mărimea corespunzătoare mărimii defectului; incizia în profunzime se efectuează până la țesutul subcutanat, prin care trec vasele faciale, marginile inciziei paralele cu mandibula se separă de țesutul subcutanat pe o distanță de 1 cm, păstrând integritatea vaselor la acest nivel cu obținerea unui lambou ce cuprinde segmentul a ce conține toate straturile, segmentele tegumentare b și c și segmentul subcutanat b^l-c^l , lamboul se îndoaie cu suprafața cutanată spre plagă, iar capătul lui se introduce printr-o breșă formată sub linia oblică externă în apropierea și în jurul marginii bazilare a mandibulei, se apropie de mandibulă spre cavitatea bucală printr-o breșă formată prin dezinsertia mușchiului milohioidian după evidarea lojei submandibulare, după amplasarea lamboului acesta se suturează în două straturi, și anume segmentul c rămâne extraoral în regiunea geniană inferioară, segmentul b^l-c^l cu pediculele vasculare se dispune în jurul marginii bazilare și al feței interne a mandibulei, segmentul b se amplasează deasupra crestei milohioidiene spre marginea plăgii de pe creasta alveolară sau, după caz, din vestibul, înlocuind mucoasa fixă a crestei alveolare, care a fost înlăturată cu tumoarea în bloc și totodată se restabilește șanțul paralingual sau cel vestibular, iar segmentul a se amplasează de-a lungul axului longitudinal al limbii, plaga se suturează pe straturi, iar segmentul c se secționează în formă triunghiulară și se suturează în formă de Y în regiunea geniană.

Șef Direcție Brevete:

GUȘAN Ala

Șef Secție Examinare:

LEVIȚCHI Svetlana

Examinator:

GROSU Petru

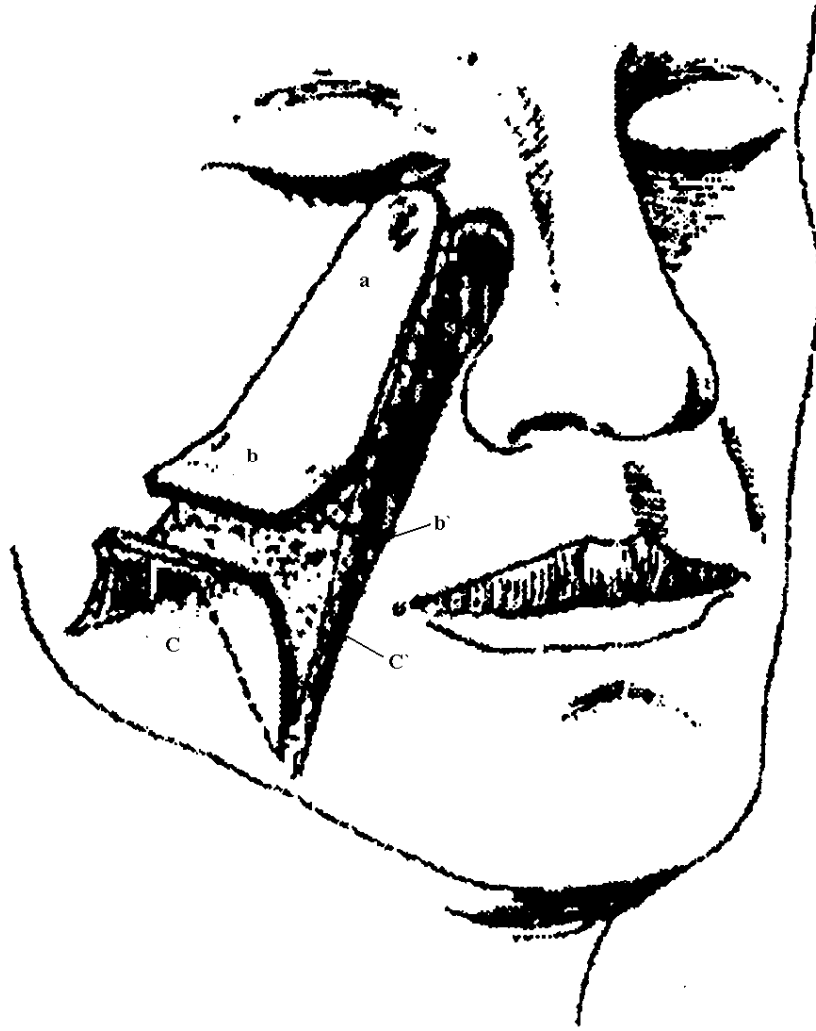


Fig. 1

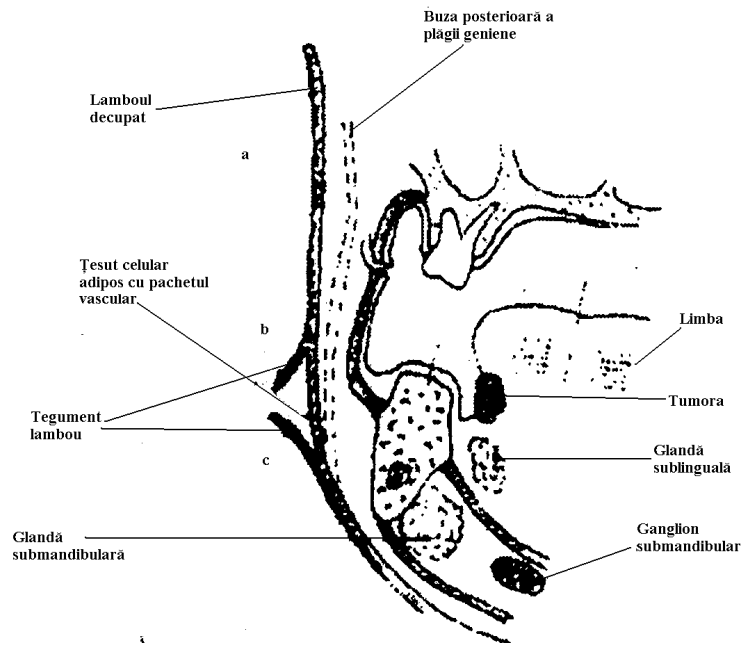


Fig. 2

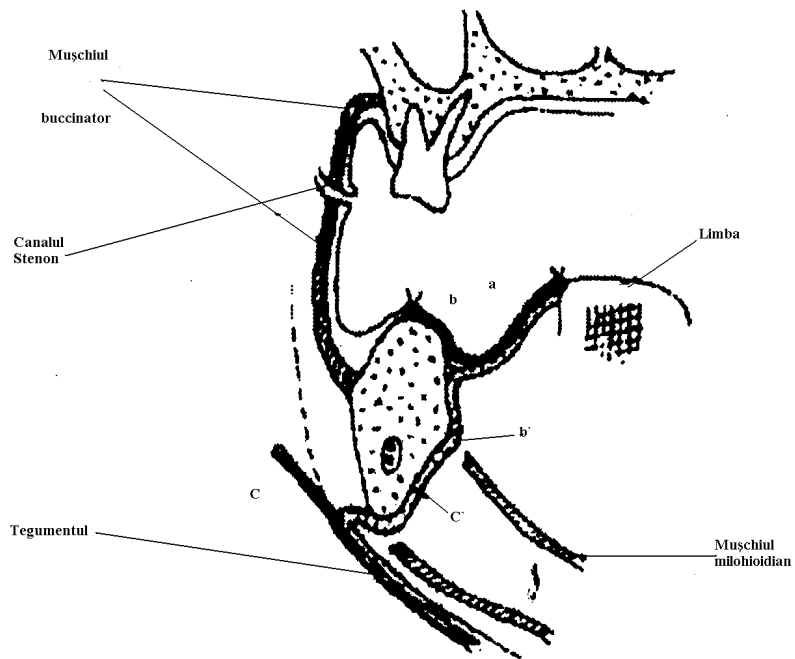


Fig. 3